

Evaluación de identificación de signos en radiografía de tórax en estudiantes de medicina

Laura Raquel Erguera Aguirre^a, Moisés Natanael de los Santos Rodríguez^{a*}, Gilberto Sierra Basto^a

Facultad de Medicina



Resumen

Introducción: Existen enfermedades prevalentes con alto impacto en la salud pública que utilizan la radiografía de tórax como una herramienta de apoyo por su accesibilidad y gran valor diagnóstico. Estudios recientes muestran evidencia de que la habilidad para identificación de signos en radiografía de tórax es deficiente en estudiantes de pregrado.

Objetivo: Se evaluó el nivel de habilidad para la identificación de signos clínicos en la radiografía de tórax de los estudiantes de pregrado de la Facultad de Medicina.

Método: Se realizó un estudio prospectivo, transversal, descriptivo y observacional. Se evaluó la habilidad para la identificación de signos radiográficos en una muestra representativa de la población de estudiantes de cien-

cias clínicas de la facultad de Medicina conformada por 34 participantes mediante un instrumento construido y validado para la población.

Resultados: El 50% (17 estudiantes) mostró una habilidad insuficiente para identificar signos en la radiografía de tórax. Entre los signos menos identificados se encontraron: aumento de radiolucidez con un 5.8%, broncograma aéreo 23.5% y borramiento de ángulo costofrénico con 38.2% respectivamente. Los signos más identificados fueron corazón en forma de gota con un 94.1%, cavitación con 91.1% e infiltrado alveolar con un 82.3% de aciertos.

Conclusiones: Al menos la mitad de los estudiantes no contaban con la habilidad para identificar signos radiológicos característicos. Numerosos factores explicaron

^aLaboratorio para el Desarrollo de Competencias Disciplinarias del Área de la Salud (DECODAS), Facultad de Medicina de la Universidad Autónoma de Yucatán, Mérida, Yucatán, México. Recibido: 3-febrero-2017. Aceptado: 6-junio-2017.

*Autor para correspondencia: MC Moisés Natanael de los Santos. Avenida Itzaes No. 498 x 59 y 59A, col. Centro, Mérida, Yucatán, México. C.P. 97000. Tel: 999-924-05-54, ext. 1121. Correo electrónico: rodríguez.moysantos86@gmail.com

La revisión por pares es responsabilidad de la Universidad Nacional Autónoma de México. 2007-5057/© 2017 Universidad Nacional Autónoma de México, Facultad de Medicina. Este es un artículo Open Access bajo la licencia CC BY-NC-ND (<http://creativecommons.org/licenses/by-nc-nd/4.0/>). <https://doi.org/10.1016/j.riem.2017.06.002>

estos resultados, entre los que se encuentran la falta de práctica de la habilidad para la identificación radiológica de los estudiantes y la ausencia de tutoría al estudiante de pregrado en el hospital.

Palabras clave: Evaluación; Educación Médica; Diagnóstico por imagen; Competencia Clínica.

© 2017 Universidad Nacional Autónoma de México, Facultad de Medicina. Este es un artículo Open Access bajo la licencia CC BY-NC-ND (<http://creativecommons.org/licenses/by-nc-nd/4.0/>).

Evaluation of identification of radiological signs in chest x-ray in medicine students

Abstract

Introduction: There are several diseases that have a high impact in public health, which are diagnosed with the help of chest x-rays for its low cost and important diagnostic value. Recent studies show that the ability to identify radiological signs in chest x-ray is poor in medicine students.

Objective: To evaluate the ability to identify clinical signs in chest x-rays in pregrade students

Method: A prospective, transversal, descriptive and ob-

servational study was carried out. The ability to identify radiological signs was evaluated in a representative sample of the medicine students belonging to Clinical Sciences, conformed by 34 participants. An instrument was built and validated in order to evaluate the students.

Results: Fifty percent (17students) showed an insufficient ability to identify radiological signs in chest x-rays. The less identified radiological signs were roentgenolucent increase 5.8%, air bronchogram 23.5% and costophrenic angle effacement 38.3%. The radiological findings that were identified the most were teardrop shaped heart 94.1%, cavitation 91.1% and alveolar infiltrate 82.3%.

Conclusions: At least, half of the student's sample did not have the ability to identify radiological signs in chest x-ray. There were many factors that explain this results, such as the lack of student practice for the ability's development and the absence of student's mentor in the clinical practice.

Keywords: Evaluation; Medical Education; Diagnostic imaging; Clinical competence.

© 2017 Universidad Nacional Autónoma de México, Facultad de Medicina. This is an open access article under the CC BY-NC-ND license (<http://creativecommons.org/licenses/by-nc-nd/4.0/>).

INTRODUCCIÓN

La radiología es un área de la medicina en donde los profesionales de la salud se apoyan para determinar diagnósticos, tratamientos y pronósticos ya que es una herramienta que aporta respuestas y soluciones, como la reducción de costos en hospitalización de pacientes que no lo ameritan e inclusive abordajes terapéuticos menos invasivos.¹

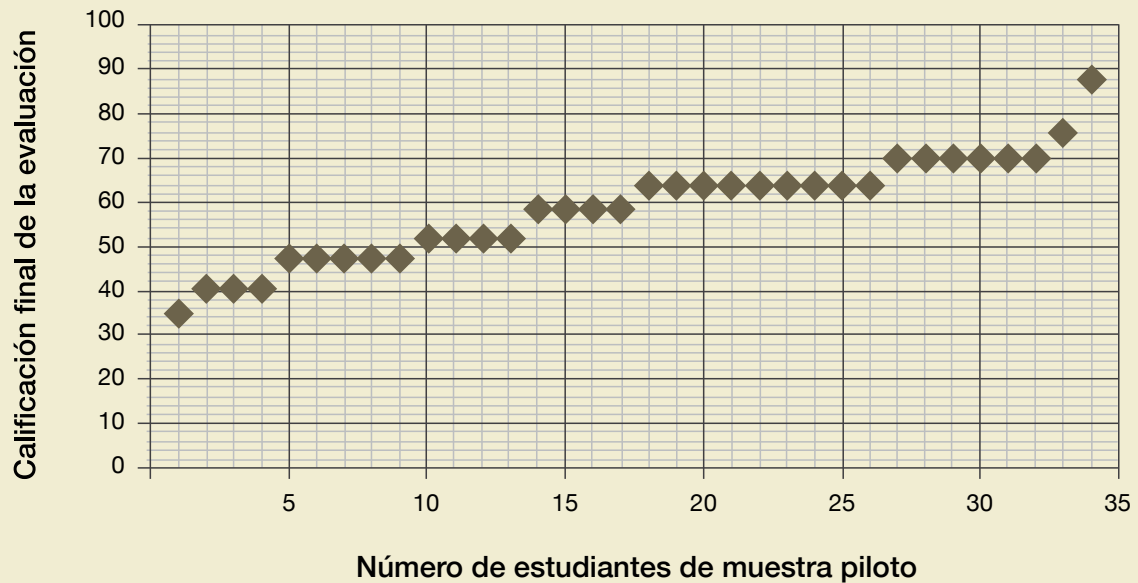
En México existen enfermedades con un alto impacto en la salud pública como la neumonía, que representa la octava causa directa de mortalidad, ocasionando alrededor de 17,417 muertes en el año 2013², que junto con otras patologías torácicas, utilizan la radiografía como herramienta de apoyo de un gran valor diagnóstico y terapéutico.

Por lo tanto es de suma importancia que el estudiante de pregrado adquiera la competencia de

identificación de signos o patrones radiológicos asociados a las patologías más prevalentes. Sobre las habilidades radiológicas enseñadas en pregrado se encuentran: interpretar estudios básicos, aprender a utilizar la imagen como herramienta diagnóstica y relacionar resultados radiológicos con la evaluación clínica. Esta competencia permite al estudiante hacer más eficiente su práctica clínica al emplear un recurso de fácil acceso y costo, indicarlo de manera pertinente e integrar sus resultados a una presunción clínica.³

La identificación de signos radiológicos difiere de la interpretación clínica radiológica en que no se cuentan con datos complementarios como el caso de la historia clínica o hallazgos de la exploración física, el único recurso a emplear es la imagen, por lo que evalúa los conocimientos aplicados a la identificación

Figura 1. Resultados en la aplicación del instrumento



de un patrón característico, primer elemento en la evaluación de competencias de acuerdo con Miller.⁴

En la práctica el profesional de la salud emplea la imagen como un recurso y complemento, sin embargo si desconoce los elementos fundamentales para el reconocimiento de los signos radiológicos su diagnóstico o interpretación puede orientarse solamente por epidemiología, historial clínico o hallazgos de la exploración, lo que incrementa la tasa de error y puede ocasionar una mala práctica profesional o impericia clínica.

MÉTODO

Se trata de un estudio prospectivo, transversal, descriptivo y observacional.

Se calculó el tamaño de la muestra de forma no probabilística por tiempo, incluyendo a 34 estudiantes, dentro del rango estándar de participantes en muestra⁵; con los siguientes criterios de inclusión: estudiantes que ya hayan cursado Medicina Interna y Cirugía-Urgencias de Ciencias clínicas III, que dieron su consentimiento y presentaron la evaluación.

Se aplicó el instrumento de evaluación previamente validado por consenso de expertos y con un índice de Kappa de 0.62, a los estudiantes pertenecientes a tercer año de la licenciatura de médico cirujano de la Facultad de Medicina de la UADY del curso escolar 2015-2016, dentro de un aula de clases en la que fue proyectado el instrumento como una presentación de Power Point, se usó luz tenue para mejorar la calidad de imagen, con un tiempo máximo de 17 minutos para contestar la evaluación.

Los resultados se organizaron de acuerdo a niveles de dominio en las categorías de insuficiente si la calificación era menor a 60, suficiente si se encontraba entre 60 a 70, satisfactorio entre 80 a 90 y sobresaliente de 90 en adelante.

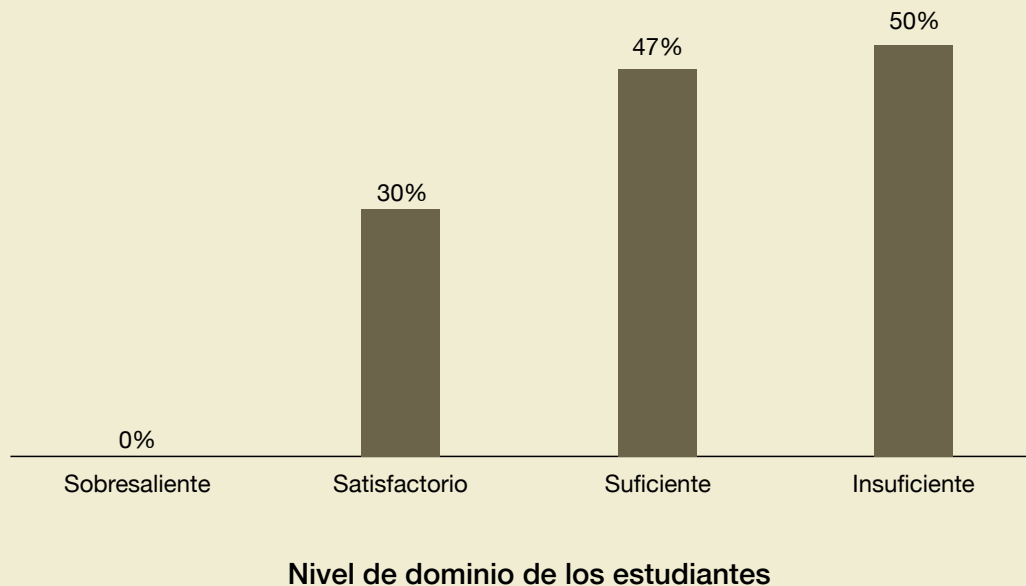
Consideraciones éticas: el protocolo fue previamente evaluado por el Comité de Ética de la Facultad de Medicina; todos los estudiantes participaron voluntariamente y firmaron consentimiento informado.

Consideraciones éticas: el protocolo fue previamente evaluado por el Comité de Ética de la Facultad de Medicina; todos los estudiantes participaron voluntariamente y firmaron consentimiento informado.

RESULTADOS

El promedio de los resultados de la prueba fue de 57.58 puntos con una desviación estándar de 11.73 puntos, la calificación menor fue 35 y la mayor 88 puntos. En relación al sexo, el 61.8% (21 estudiantes) fueron hombres y el 38.2% (13 estudiantes) corresponden al sexo femenino (**figura 1**).

Figura 2. Resultados de la aplicación de acuerdo al nivel de dominio



Se encontró que en la muestra piloto el 50% mostró dominio insuficiente (17 estudiantes), 47% suficiente (16) y 3% (1) satisfactorio. Es importante mencionar que no se presentaron resultados sobresalientes (**figura 2**).

Los signos menos identificados son: aumento de radiolucidez con un 5.8% (2 estudiantes), broncograma aéreo con un 23.5% (8) y borramiento de ángulo costofrénico con 38.2% (13). Los hallazgos radiológicos más identificados fueron corazón en forma de gota con 94.1% (32), cavitación 91.1% (31) e infiltrado alveolar con un 82.3% (28).

DISCUSIÓN

Los principales resultados dejan en claro que si bien el nivel de dominio de la habilidad para la identificación de signos radiográficos en la imagen de tórax presenta deficiencias importantes, existen áreas de oportunidad para desarrollar intervenciones orientadas a la adquisición y conservación de ésta, de manera que las instituciones educativas y sanitarias deben desarrollar protocolos estandarizados para la evaluación y recertificación de competencias relacionadas con la atención a la salud como la iden-

tificación de signos radiológicos característicos en la placa de tórax.

El nivel de dominio de la habilidad (47%) concuerda con lo reportado a nivel internacional por Christiansen⁷ en el 2014 (51%) en médicos generales y con Eisen⁶ en el 2006 (40%) en estudiantes de medicina, lo que deja claro que la identificación de signos radiográficos es compleja y un área importante en el desarrollo de investigación educativa, sin embargo se debe considerar la validez y confiabilidad de los instrumentos reportados, en comparación con el proceso de validación del instrumento que se empleó en la presente investigación.

Al analizar los reactivos con mayor y menor índice de resolución, los resultados son concordantes con las investigaciones de Christiansen⁷ y Eisen⁶, en cuanto a los signos mejor identificados: corazón en forma de gota, infiltrado alveolar, la cavitación y cuerpo extraño; en contraparte con la radiolucidez característica del neumotórax que fue el de menor porcentaje de cumplimiento, el impacto clínico de estas deficiencias, en relación al neumotórax, es relevante pues la condición precisa de un diagnóstico temprano para su resolución, sin embargo debe con-

siderarse que en la presente evaluación se contaba únicamente con la imagen sin parámetros clínicos o datos complementarios, aspectos que apoyan al clínico en su diagnóstico.

La importancia de los factores que influyen en el desempeño de la prueba queda demostrada por las investigaciones de Schreiber⁸ y Loy⁹, quienes documentan que el previo conocimiento de la historia clínica mejora la interpretación radiográfica, sin embargo y de acuerdo al modelo de evaluación de competencias de Miller⁴, es indispensable contar con sólidos fundamentos que permitan justificar la solicitud y empleo de un estudio de gabinete, por lo que se consideró indispensable evaluar la habilidad de identificación de un patrón imagenológico en la radiografía, bajo la idea que en el ejercicio clínico este patrón es complementado por elementos como los hallazgos de la exploración y la historia clínica, brindando una mayor seguridad y certeza diagnóstica.

La selección e inclusión de imágenes en el instrumento concuerda con lo reportado por Caneiro¹² y colaboradores, en donde un grupo de médicos radiólogos seleccionaron las imágenes más apropiadas para el cumplimiento de los propósitos de la prueba, este aspecto es de importante relevancia en el sentido que al tratarse de una habilidad de identificación contar con la imagen precisa es indispensable para lograr el objetivo planteado, de hecho las principales recomendaciones en la aplicación de este tipo de pruebas exigen el control de la luz al momento de la exposición.^{10,11}

Las limitaciones de la presente investigación se relacionan, primero con el número pequeño de participantes y posteriormente con el empleo de una sola imagen para cada signo radiográfico, estas limitaciones se relacionan con la operatividad de la prueba, a este respecto una alternativa emergente es el empleo de estrategias de aprendizaje en línea (*e-learning*) y plataformas educativas.¹³

Una estrategia útil para el desarrollo de la habilidad de identificación de signos en imagen de tórax es el diseño de intervenciones educativas, en complemento con las rotaciones clínicas y los procesos formativos de orden práctico, como muestra la investigación de Salajegheh¹³, en el que se desarrolló una plataforma en línea para el aprendizaje y el

Tabla 1. Relación de signos radiográficos evaluados en el instrumento

Reactivo	Signo radiográfico
1	Aumento de radiolucidez
2	Desviación de la columna de aire
3	Aire libre subdiafragmático
4	Infiltrado alveolar
5	Broncograma aéreo
6	Borramiento del ángulo costofrénico
7	Signo del menisco
8	Edema pulmonar en alas de mariposa
9	Cardiomegalia
10	Infiltrado nodular bilateral
11	Colapso del lóbulo superior derecho
12	Cuerpo extraño
13	Cavitación
14	Horizontalización de los espacios intercostales
15	Imagen en panal de abeja
16	Corazón en forma de gota
17	Absceso pulmonar

entrenamiento de la habilidad para identificación y diagnóstico radiológico.

El impacto clínico de la habilidad de interpretación en la radiografía de tórax se relaciona con un diagnóstico temprano de enfermedades altamente prevalentes lo que favorece una intervención terapéutica ideal y de mayor calidad.

CONCLUSIONES

Al menos la mitad de los estudiantes no cuentan con la habilidad para identificar signos radiológicos característicos.

Es necesario fortalecer la práctica de la habilidad y el acompañamiento al estudiante de pregrado durante su ejercicio clínico.

CONTRIBUCIÓN INDIVIDUAL

- **LREA:** Elaboración del proyecto de Investigación, recolección de datos y redacción del informe final.
- **MNSR:** Planteamiento del problema, Elaboración del proyecto de Investigación, asesoría de la Investigación y Redacción del Informe final.
- **GSB:** Redacción del informe final y Asesoría en la investigación.

AGRADECIMIENTOS

A todos los que colaboraron con este proyecto, en especial a la Dra. Pachó, Dra. Tanoira, Dr. González, Dr. Sauri y al Dr. Rosado que dedicaron parte de su tiempo para el diseño del instrumento.

FINANCIAMIENTO

Ninguno.

CONFLICTO DE INTERESES

Ninguno.

PRESENTACIONES

Ninguna. 🔍

REFERENCIAS

- Gunderman RB, Siddiqui AR, Heitkamp DE, Kipfer HD. The Vital Role of Radiology in the Medical School Curriculum. *Am Journal of Roentgenol* [Internet] 2003 [citado 12 de Septiembre del 2016] 180:5, 1239-1242. Disponible en: <http://www.ajronline.org/doi/abs/10.2214/ajr.180.5.1801239>
- Instituto Nacional de Estadística y Geografía. Defunciones generales totales por principales causas de mortalidad [Internet]. México, 2015. [Fecha de actualización: 30 de noviembre de 2016; citado el 02 de diciembre de 2016]. Disponible en: <http://www3.inegi.org.mx/sistemas/temas/default.aspx?s=est&c=17484>
- O'Brien C, Shelmerdine SC. Medical Students' Attitudes Towards Radiology Teaching in the United Kingdom. *Eur Radiol* [Internet] 2012 [citado 4 de Agosto del 2016] Disponible en: http://poster.ng.netkey.at/esr/viewing/index.php?module=viewing_poster&task=&pi=110922
- Miller, GE. The assessment of clinical skills/competence/performance; *Acad Med* [Internet] 1990 [citado 15 de Agosto del 2016] 65; S63-S67. Disponible en: <http://winbev.pbworks.com/f/Assessment.pdf>
- García JA, Reding A, López JC. Cálculo del tamaño de la muestra en investigación en educación médica. *Inv Ed Med* [Internet] 2013 [citado 23 de Agosto del 2016] 2(8):217-224. Disponible en: <http://riem.facmed.unam.mx/node/132>
- Eisen LA, Berger JS, Hegde A, Schneider RF. Competency in Chest Radiography: A Comparison of Medical Students, Residents, and Fellows. *J Gen Intern Med* [Internet] 2006 [citado 30 de Agosto del 2016] 21(5), 460-465. Disponible en: <https://www.ncbi.nlm.nih.gov/pubmed/16704388>
- Christiansen JM, Gerke O, Karstoft J, Andersen PE. Poor interpretation of chest X-rays by junior doctors. *Dan Med J* [Internet] 2014 [citado 03 de Septiembre del 2016] 61(7): A4875. Disponible en: <https://www.ncbi.nlm.nih.gov/pubmed/25123122>
- Schreiber, MH. The Clinical History as a Factor in Roentgenogram Interpretation. *Acad Med* [Internet] 1963 [citado 05 de Septiembre del 2016] 185(5):399-401. Disponible en: <http://jamanetwork.com/journals/jama/article-abstract/666445>
- Loy CT, Irwig L. Accuracy of Diagnostic Tests Read With and Without Clinical Information: A Systematic Review. *JAMA* [Internet] 2004 [citado 07 de Septiembre del 2016] 292(13):1602-9. Disponible en: <https://www.ncbi.nlm.nih.gov/pubmed/15467063>
- Espinosa JA, Nolan TW. Reducing errors made by emergency physicians interpreting radiographs; longitudinal study. *BMJ* [Internet] 2000 [citado 10 de Septiembre del 2016] 320:737-40. Disponible en: <http://www.bmj.com/content/320/7237/737>
- Kuritzky L, Hardy RI, Curry RW. Interpretation of chest roentgenograms by primary care physicians. *South Med J*. [Internet] 1987 [citado 12 de Septiembre del 2016] 80:1347-51. Disponible en: <https://www.ncbi.nlm.nih.gov/pubmed/3686134>
- Carneiro VM, Raggio R, Menna M, Souza R, Marchiori E. Competence of senior medical students in diagnosing tuberculosis based on chest X-rays. *J Bras Pneumol* [Internet] 2010 [citado 14 de Septiembre del 2016] 36(2):190-196. Disponible en: http://www.scielo.br/scielo.php?script=sci_arttext&pid=S1806-37132010000200006
- Salajegheh A, Jahangiri A, Dolan-Evans E, Pakneshan S. A combination of traditional learning and e-learning can be more effective on radiological interpretation skills in medical students: a pre- and post-intervention study. *BMC Medical Education* [Internet] 2016 [citado 17 de Septiembre del 2016] 16:46. Disponible en: <https://bmcmmeduc.biomedcentral.com/articles/10.1186/s12909-016-0569-5>